

# Hemodynamica

## Licho

### 3-10/3/2026

Jan Vercammen

Verpleegkundig Consulent Hartfalen

ZOL Genk

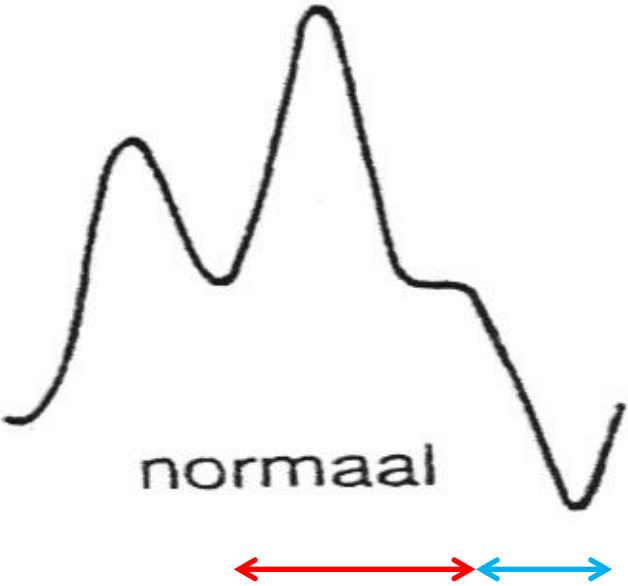
# Casus

- Vrouw 72 jaar
- Voorgeschiedenis:
  - Arteriële hypertensie
  - Roken (30 pakjaren)
  - COPD Gold 2
- Nu spoedgevallen:
  - Dyspnoe ++, RSP, bleek, grauw,
  - Acuut infarct
  - → Cathlab en nadien opname CCU/ intensieve zorgen

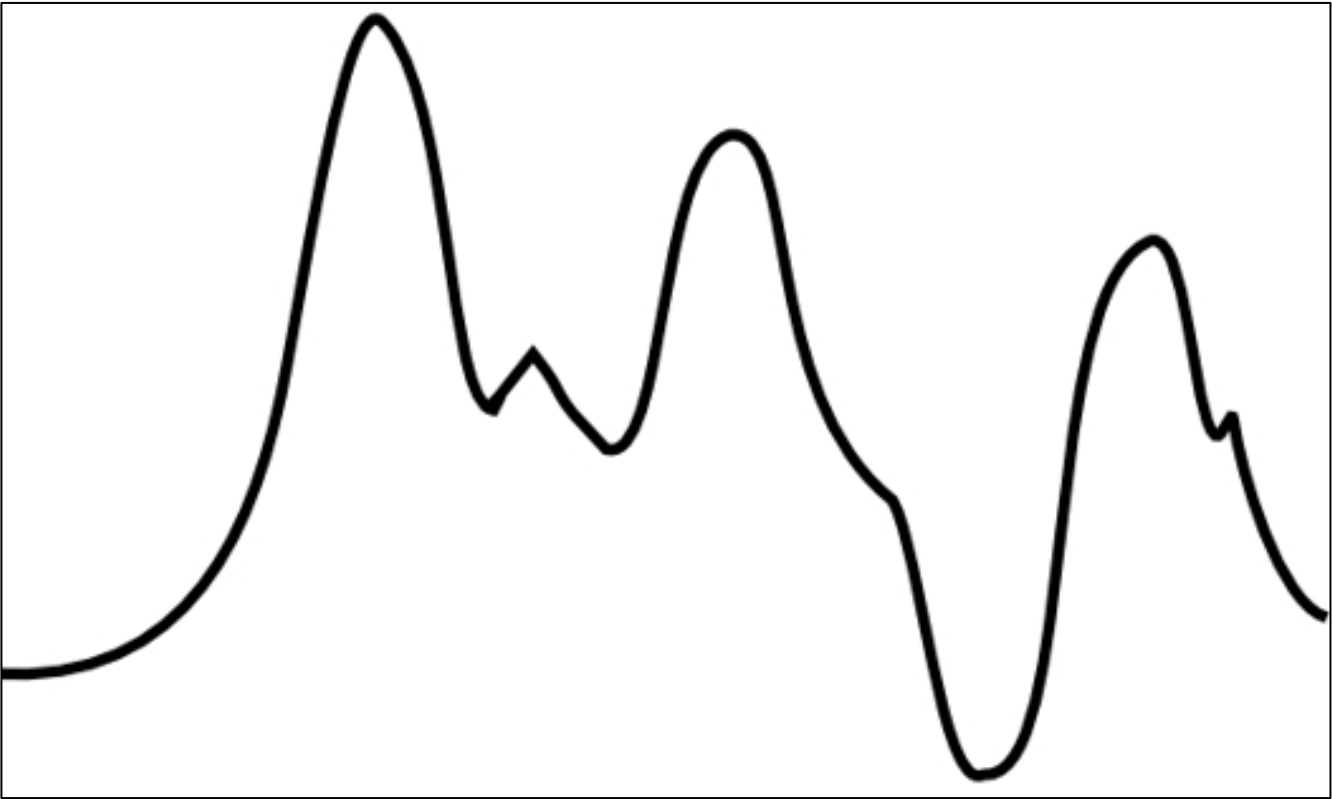
# Parameters bij opname

- ECG:
  - Sinusaal 78s/’
  - Tekens van inferoseptaal infarct
- BD: 94/63mmHg (invasief gemeten)
- Sat: 92% (beademd  $\text{FiO}_2$  25%, PEEP 3cmH<sub>2</sub>O)
- CVD: 18cmH<sub>2</sub>O
- IABP gegeven op cathlab

# Arteriële curve IABP



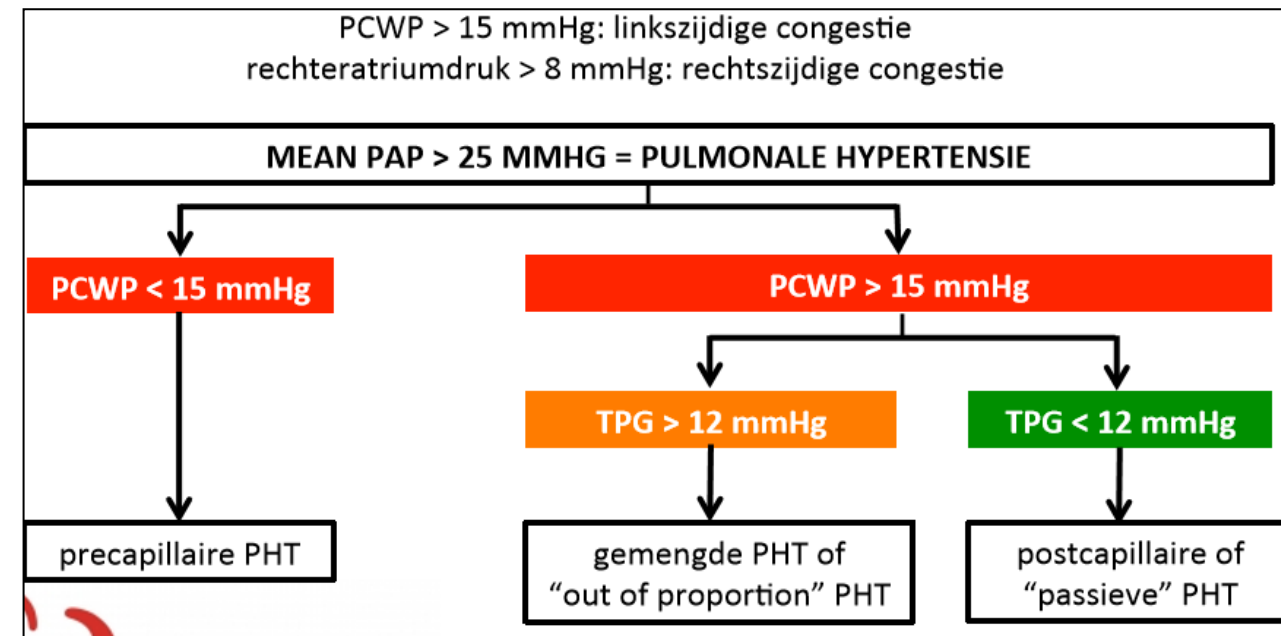
Actieve inflatie  
Actieve deflatie



# Plaatsen Swann- Ganz katheter

- Parameters bij plaatsen:
  - HR: 99s/’
  - CO: 3,2l/ min.
  - CI: 1,9l/min/m<sup>2</sup>
  - CVD: 27mmHg
  - PAP: 49/28mmHg met Mean 35mmHg
  - PCWP: 27mmHg
  - SVR: 1142 dyne.sec/cm<sup>-5</sup>
  - BD: 82/54mmHg
- Is er pulmonale hypertensie?
- Waaraan is deze pulmonale hypertensie te wijten? (COPD gold 2/ overvulling?)

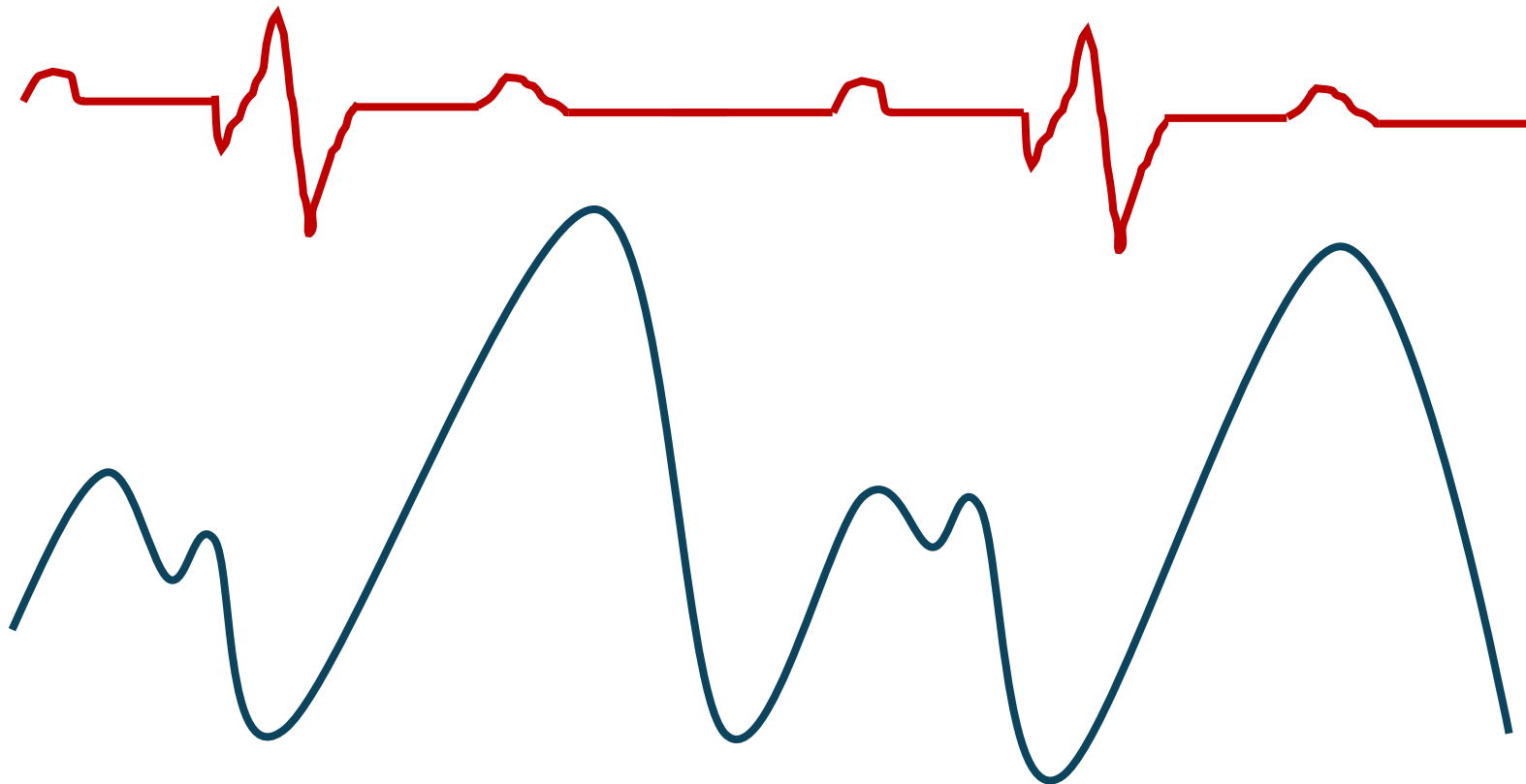
# Swann- Ganz katheter



## BEREKENDE WAARDEN: FORMULES & NORMAALWAARDEN

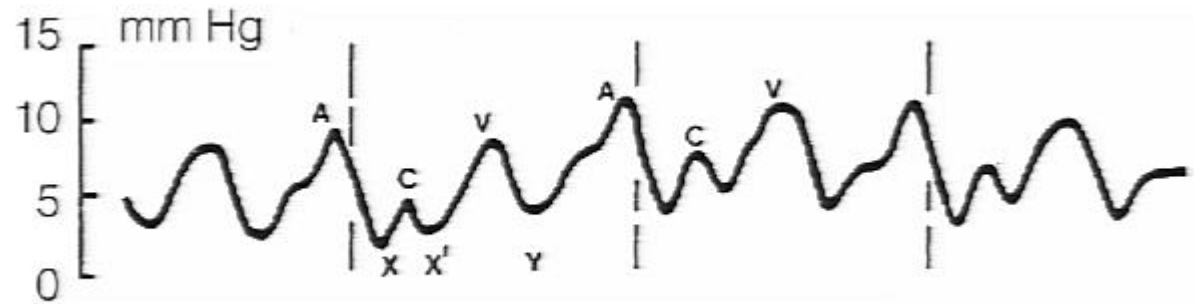
parameter	waarde	eenheid	formule	referentie-waarde
transpulmonale gradiënt		mmHg	mean PAP – PCWP	< 12
diastolische drukgradiënt		mmHg	PAPdiastole – PCWP	< 7
pulmonaal vasculaire weerstand		WU	TPG/CO	<3
right ventricular stroke work index		g/m <sup>2</sup> .slag	0.0136xSVIx(MPAP-CVD)	5-10
left ventricular stroke work index		g/m <sup>2</sup> .slag	0.0136xSVIx(MAP-PCWP)	50-62

# CVD curve

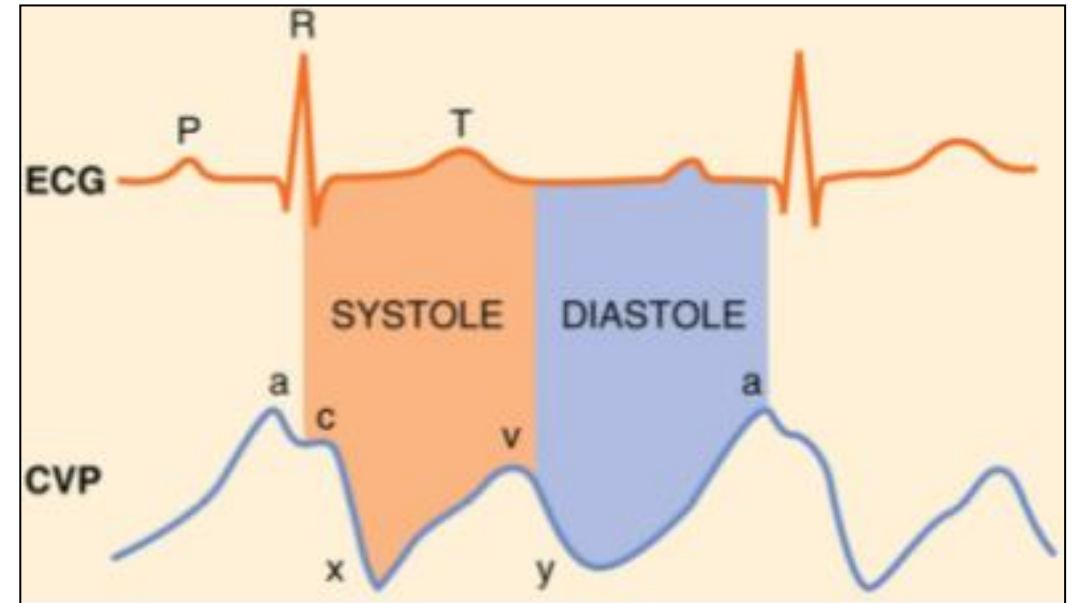


Welk probleem  
denkt u aan?

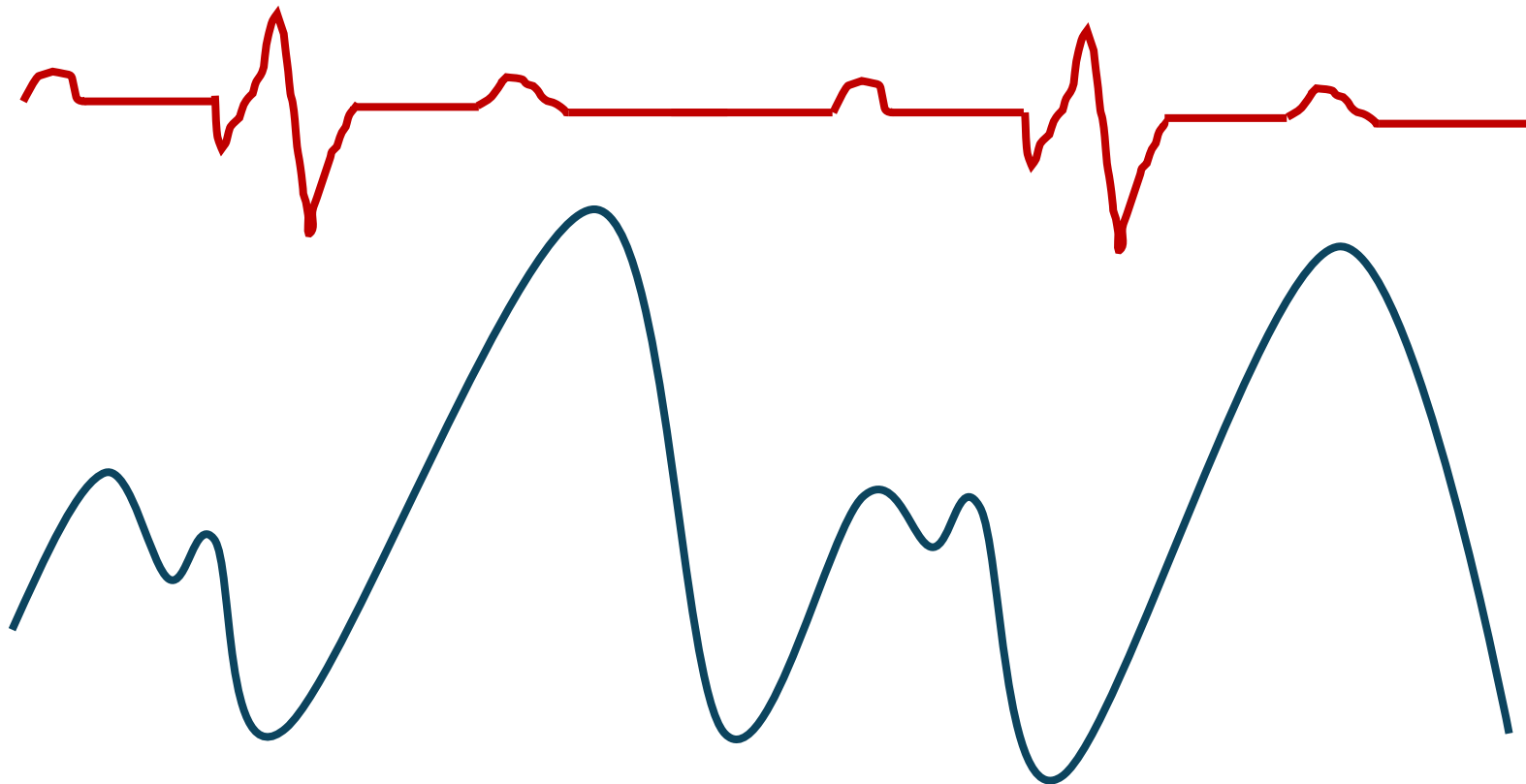
# Ontleding van de Wedge curve



- A- top: ontstaat door drukstijging (atrium systole)
- C-top: doorbuigen van de AV-kleppen bij begin van de ventrikulaire systole resulteert in lichte drukstijging
- X-dal: drukdaling door relaxatie van atrium
- V-top: ontstaat door vulling van de atria
- Y-dal: drukdaling ontstaan door opening van AV-kleppen waardoor atria zich kunnen ledigen in ventrikels
- X tot Y behelst de atriale diastole fase

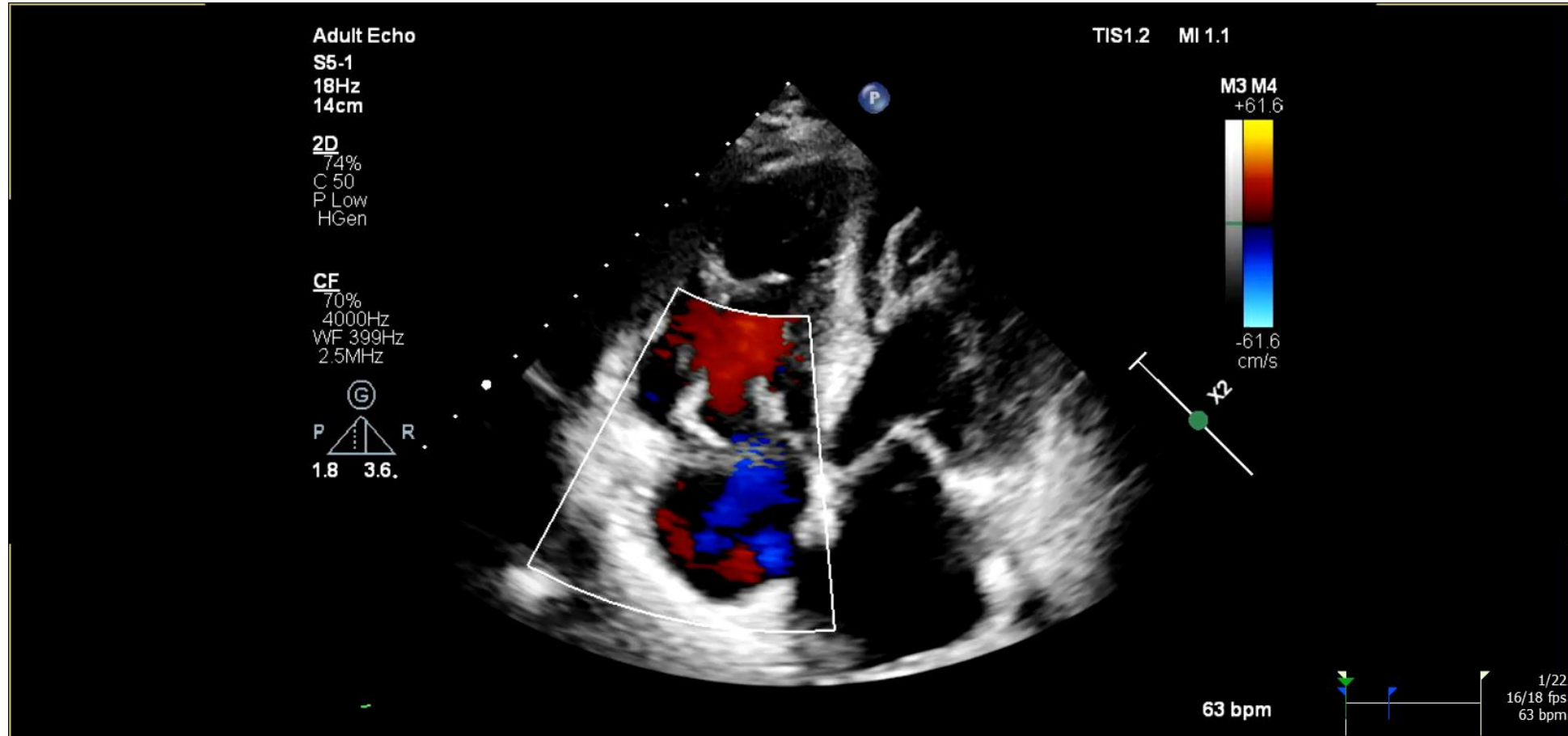


# CVD curve



Welk probleem  
denkt u aan?

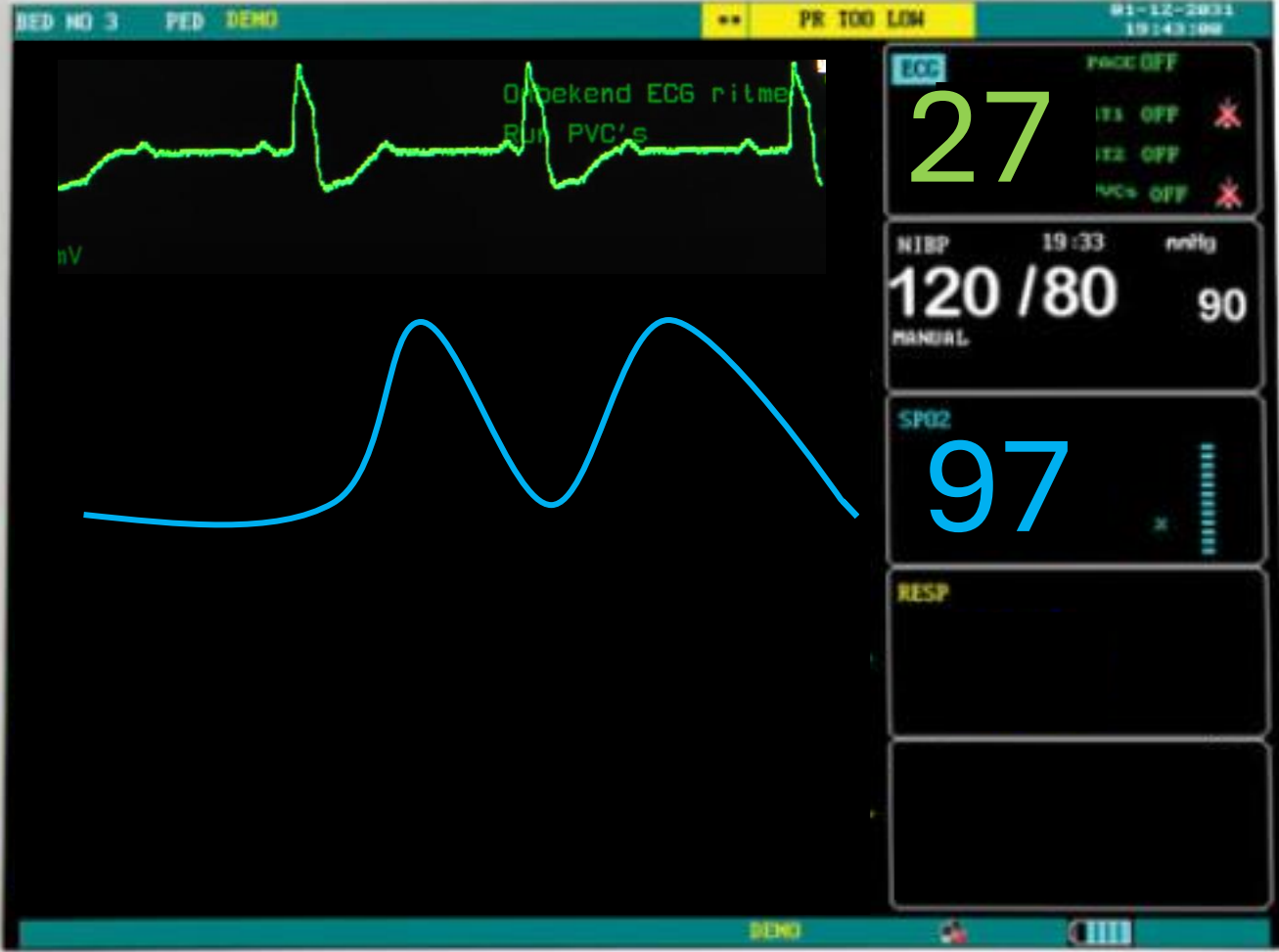
# Echocardiografie



# Enkele dagen later ...

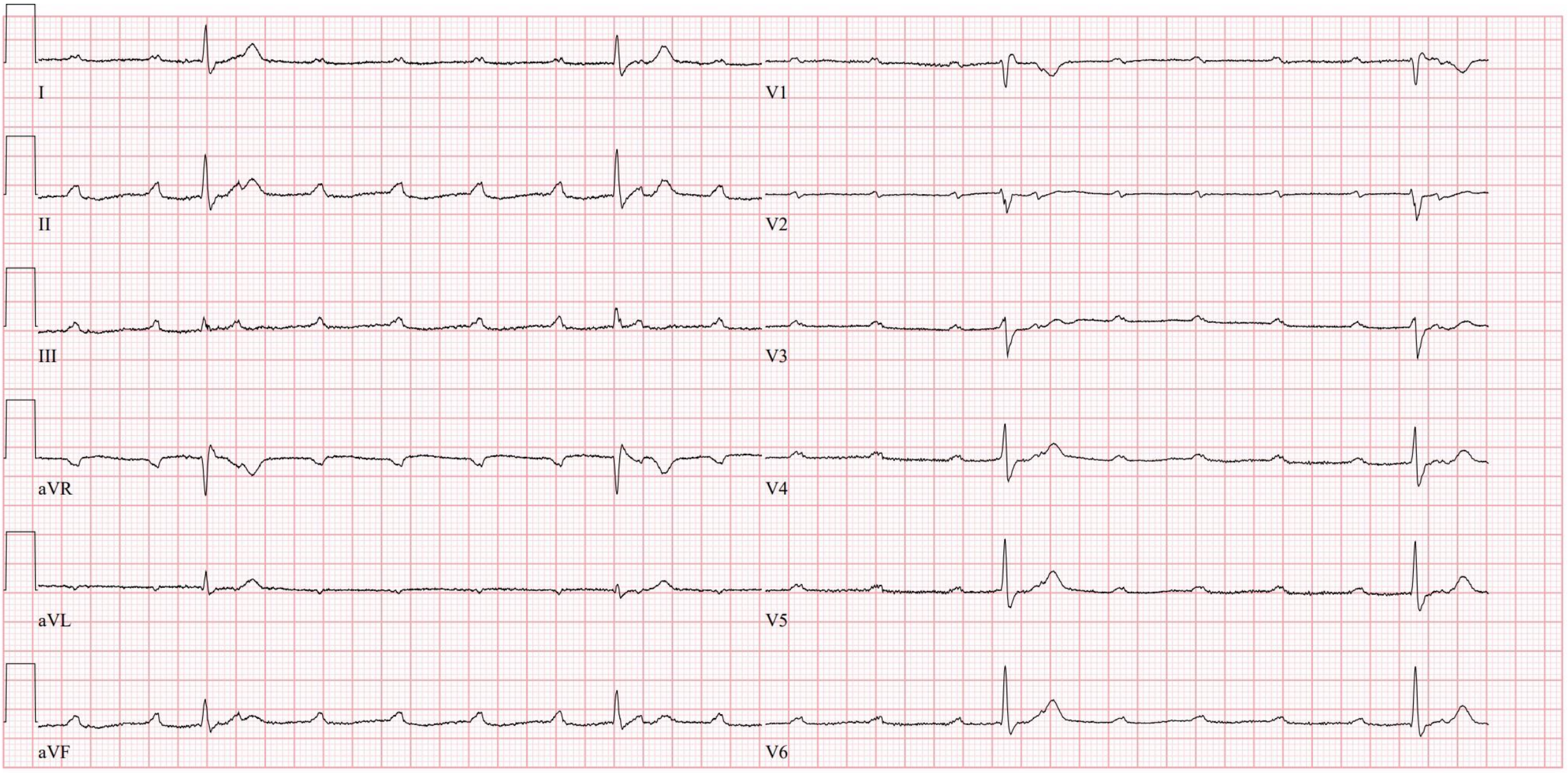
- Patiënt geweand van beademing
- Geweand van IABP
- Het gaat beter
  - Verwijderen van Swan Ganz
  - Verwijderen arteriële lijn
- Om 21u alarm van de monitor

PDJ-5000



PUAO Medical

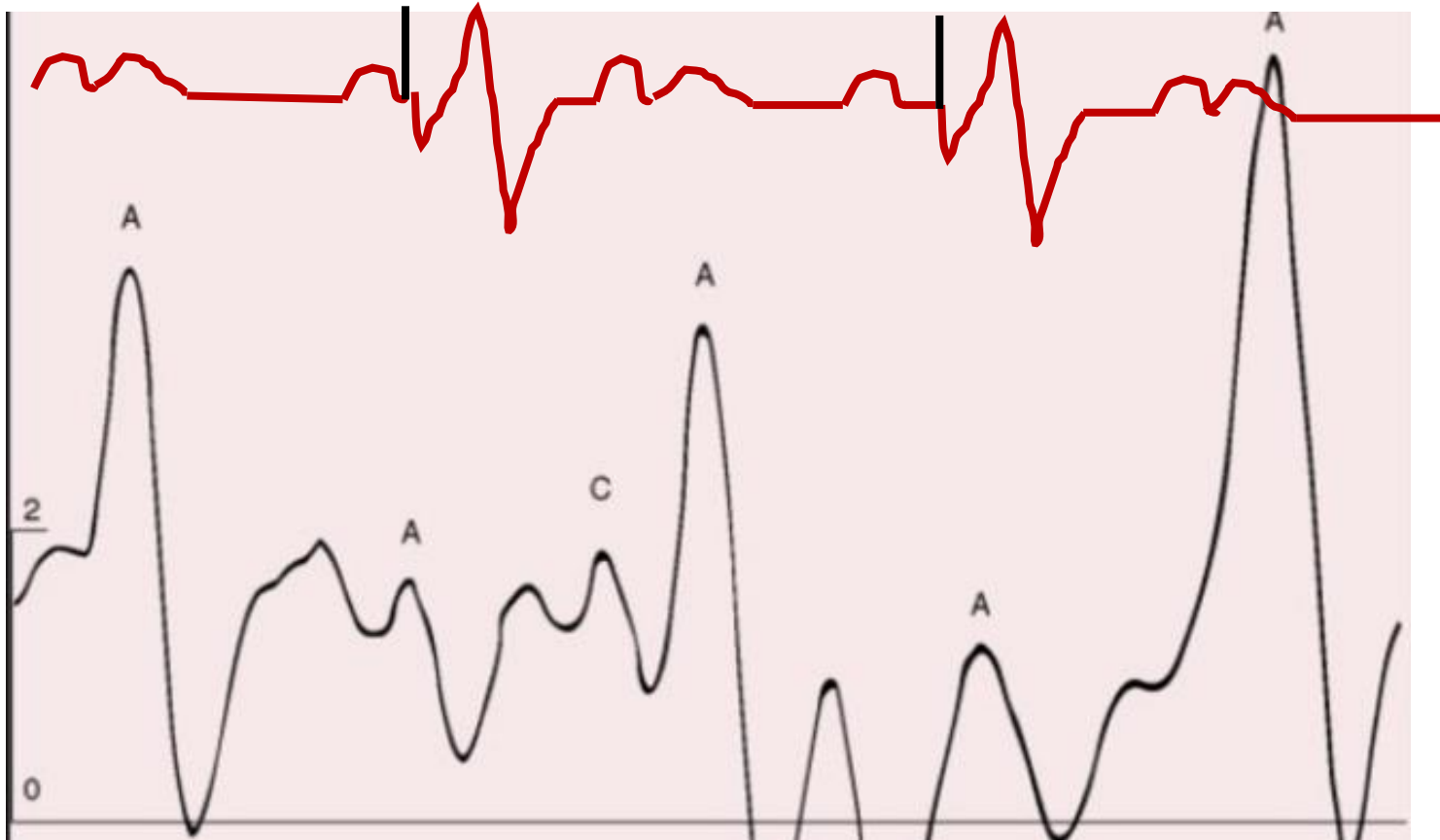
SILENCE PAUSE FREEZE STOP PRINT MENU



25mm/s 10mm/mV 150Hz 10.1.3 12SL NO SERIALCID:

EID: EDT: OPDRACHT:

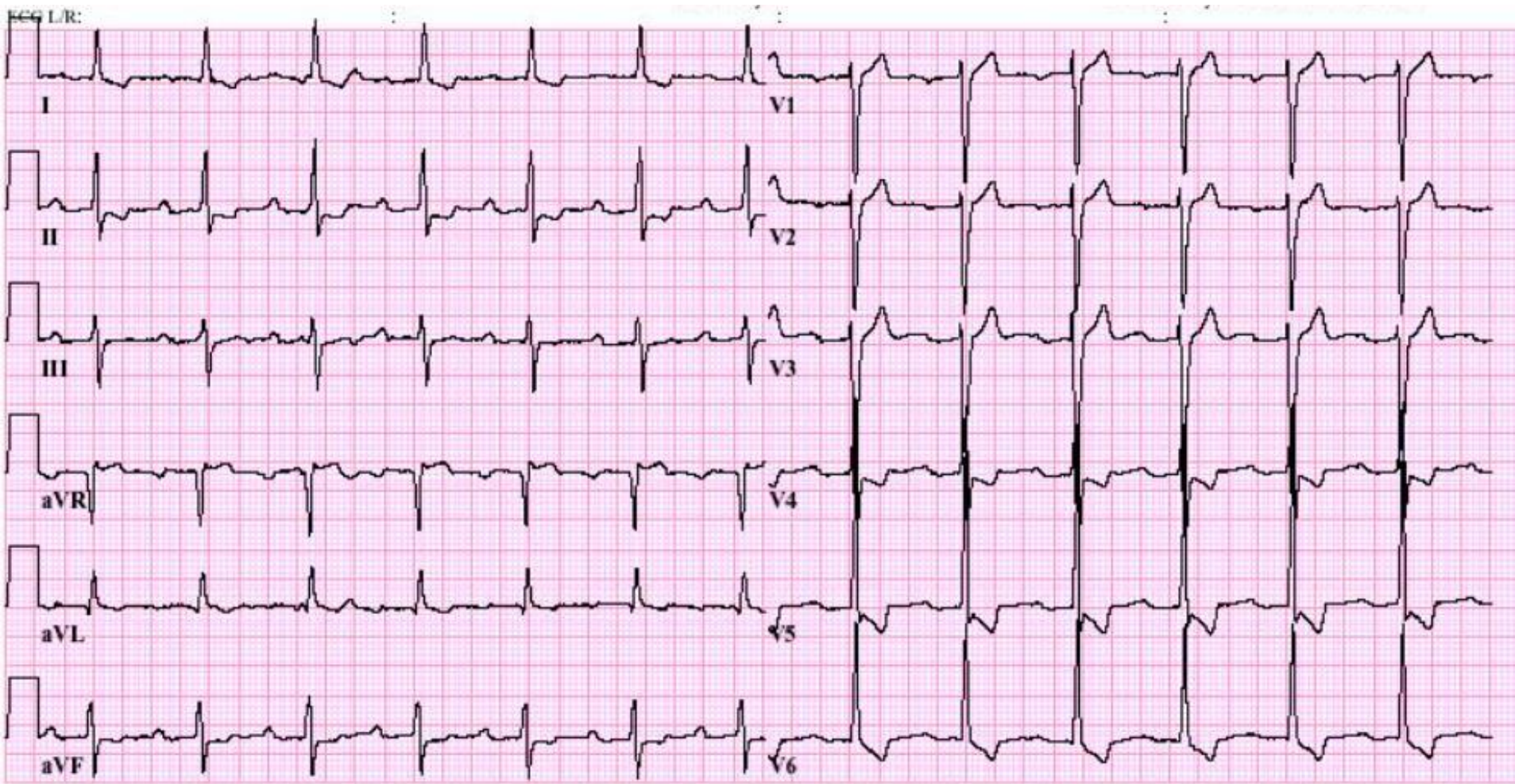
# Plaatsen temporaire pacemaker VVI systeem



# Casus 2

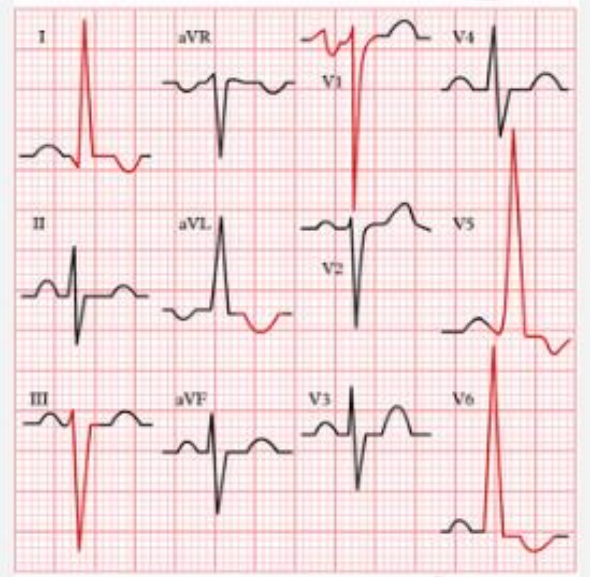
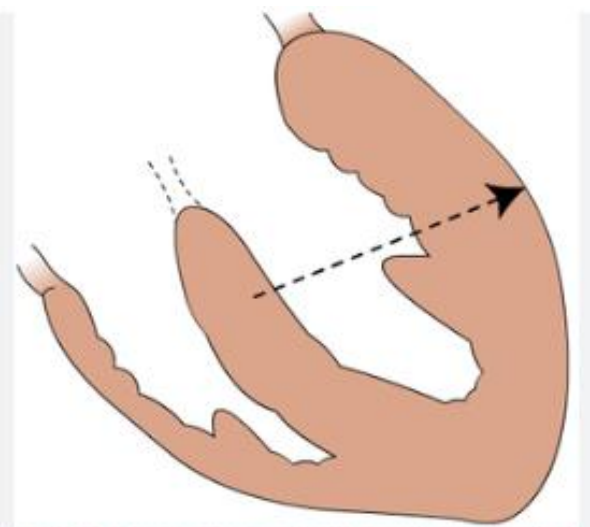
- Casus:
  - Vrouw 67 jaar
  - Voorgeschiedenis nihil
- Wordt nu opgenomen op CCU wegens toenemende dyspnoe en syncope bij inspanningen
  - Bij navraag dyspnoe reeds jaren aanwezig maar laatste maanden/ weken verergerd
  - Na syncope vandaag naar spoed gekomen, “dit is toch niet normaal!”
- Spoedgevallen is volledig overrompeld en patiënt is direct naar boven gestuurd voor verdere investigatie en behandeling

# ECG



25mm/s 10mm/mV 150Hz 005C 12SL 233 CID: 6

SID: 0100079668B EID:61 EDT: 07:53 11-JUL-2003 ORDER:

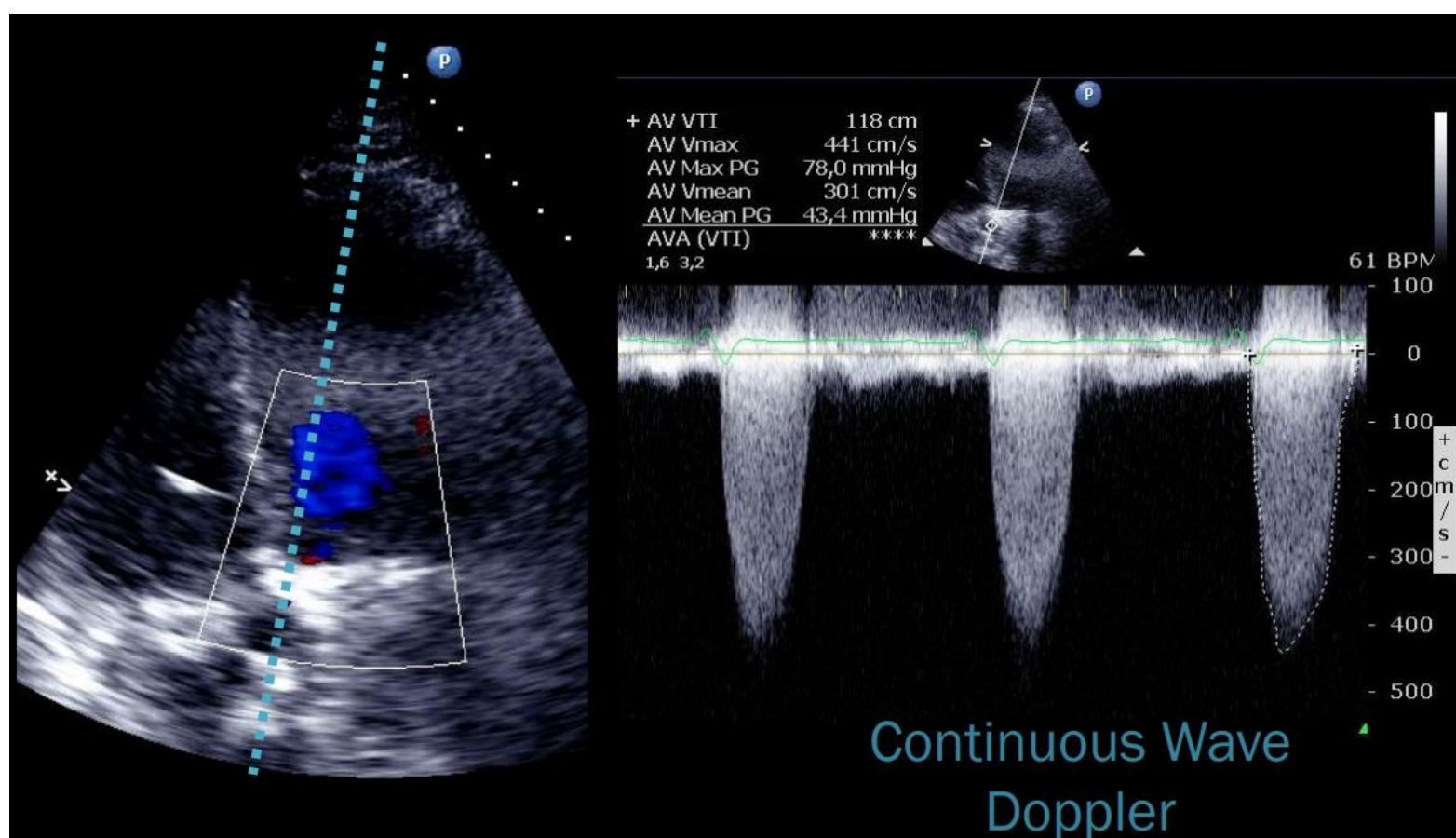


left ventricle hypertrophy

ECG-PEDIA.ORG

# Echocardiografie

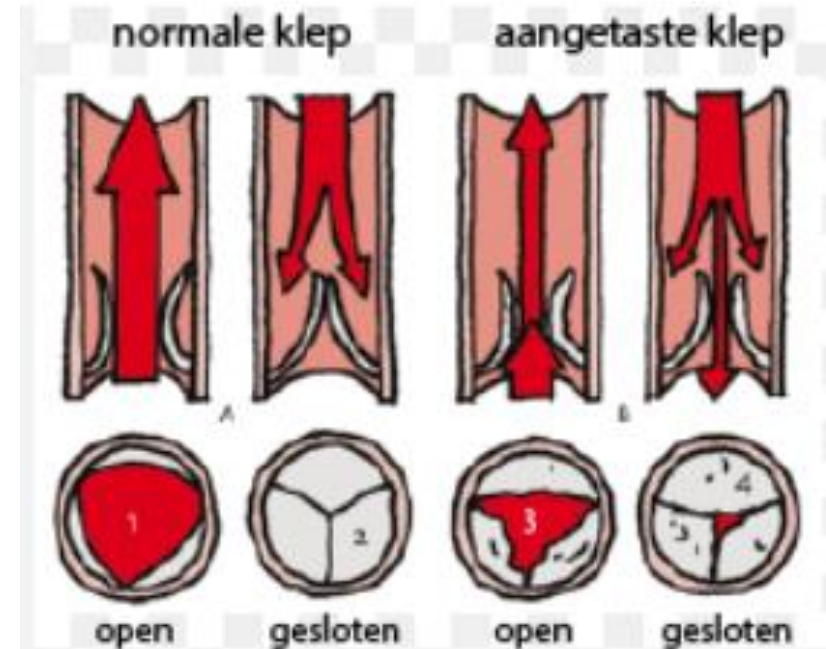
- Verlag:
  - Niet gedilateerde, matig hypertrofe LV met normale syst. functie. EF geschat 60%. DDF graad 2. MI spoor. AI ¼. Ernstig AS met gradiënt 78/43mmHg, AVA<sub>2</sub> berekend 0,85cm<sup>2</sup>. LA licht gedilateerd. Normale RV met normale functie. RVSP +/- 34mmHg + RAP. TI spoor. Licht vergrote VCI (1,9cm) met verminderde ademhalingsvariatie.



Welke problemen kunnen we onderscheiden?

# Hemodynamiek AS

- PG: 78mmHg
  - Ventrikel moet minstens 78mmHg overwinnen om AV te openen.
  - Normaal 10-15mmHg
- In aorta heerst nog diastole druk (+/- 70mmHg)
  - Dus LV moet diastole druk + extra druk om AV te openen overwinnen
  - BD kan lager zijn dan de som van de 2. Drukverval!
- Mean Gradiënt: 43mmHg
  - De gemiddelde druk uitgespreid over de volledige systole fase
  - Bepaalt de ernst van het AS



# Hemodynamiek AS

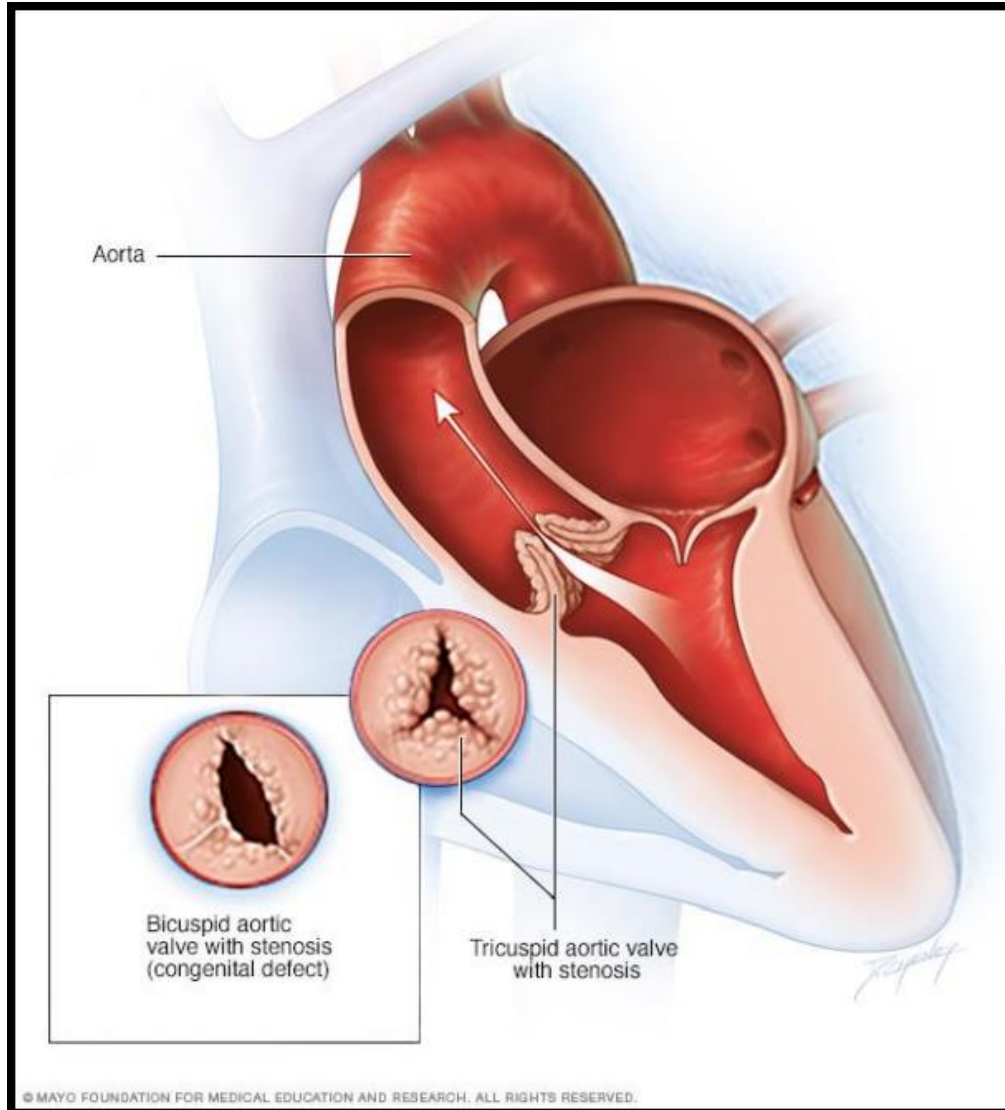


Table 1: Grading of Aortic Stenosis

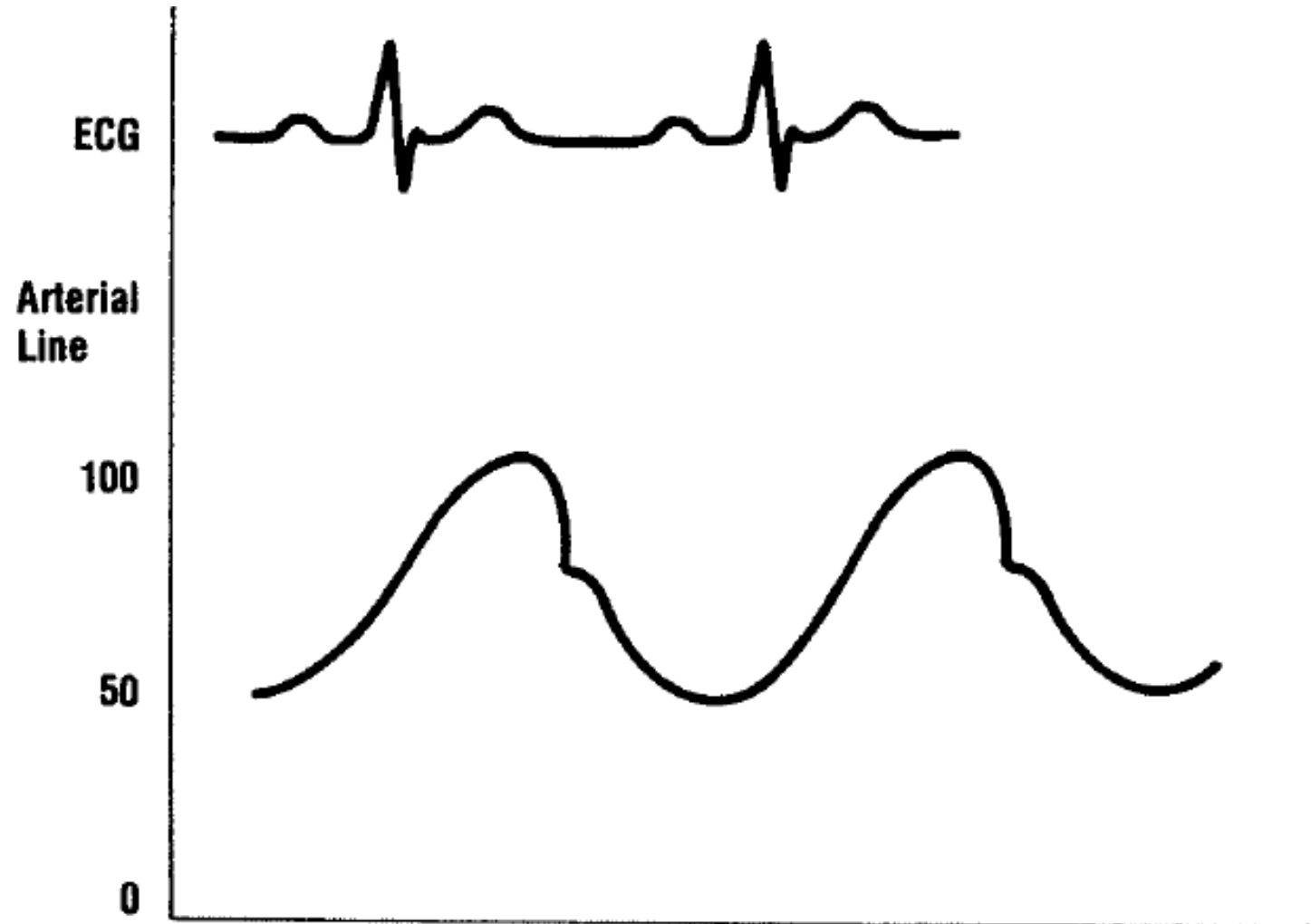
	Aortic Jet Velocity (m/s)	Mean Gradient (mmHg)	Valve Area (cm <sup>2</sup> )
Normal	≤2.0	<5	3.0–4.0
Mild	<3.0	<25	>1.5
Moderate	3.0–4.0	25–40	1.0–1.5
Severe	>4.0	>40	<1.0



# Hemodynamiek AS

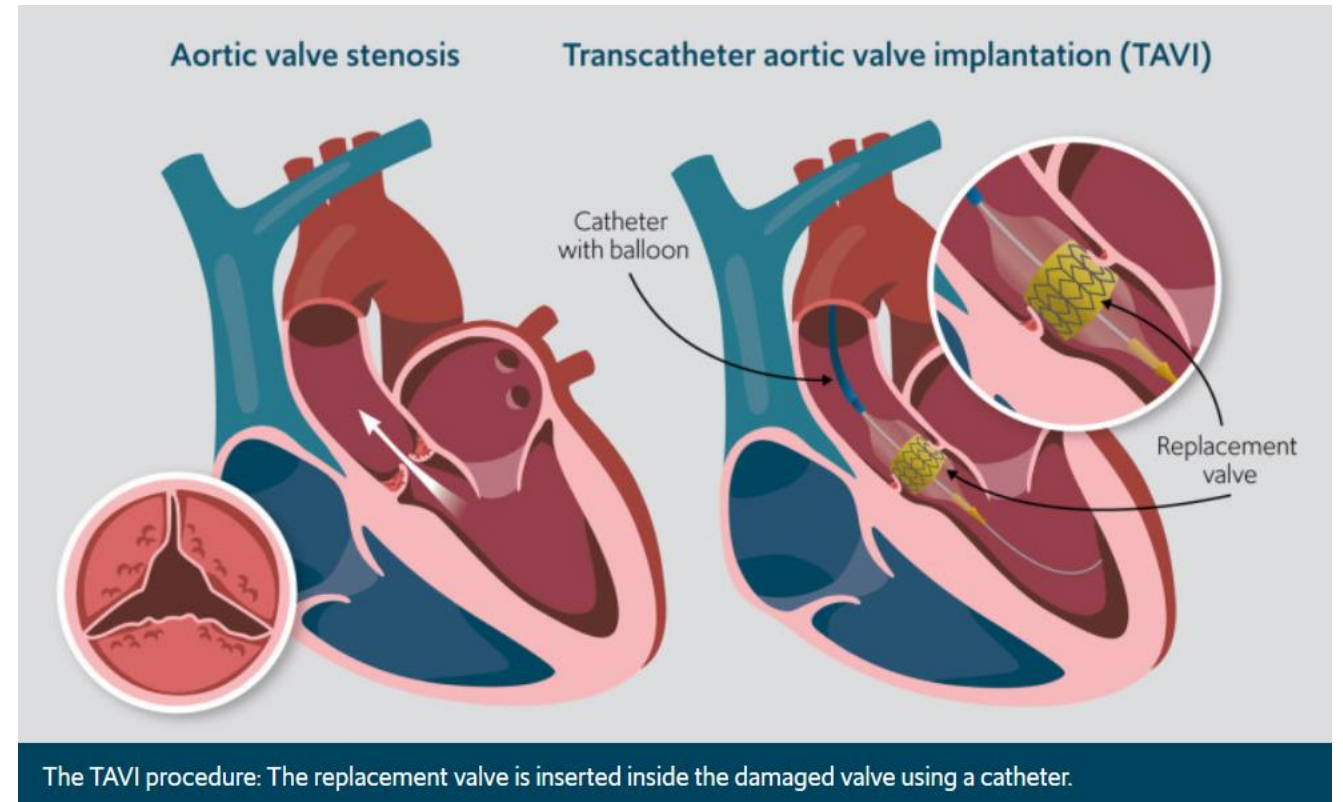
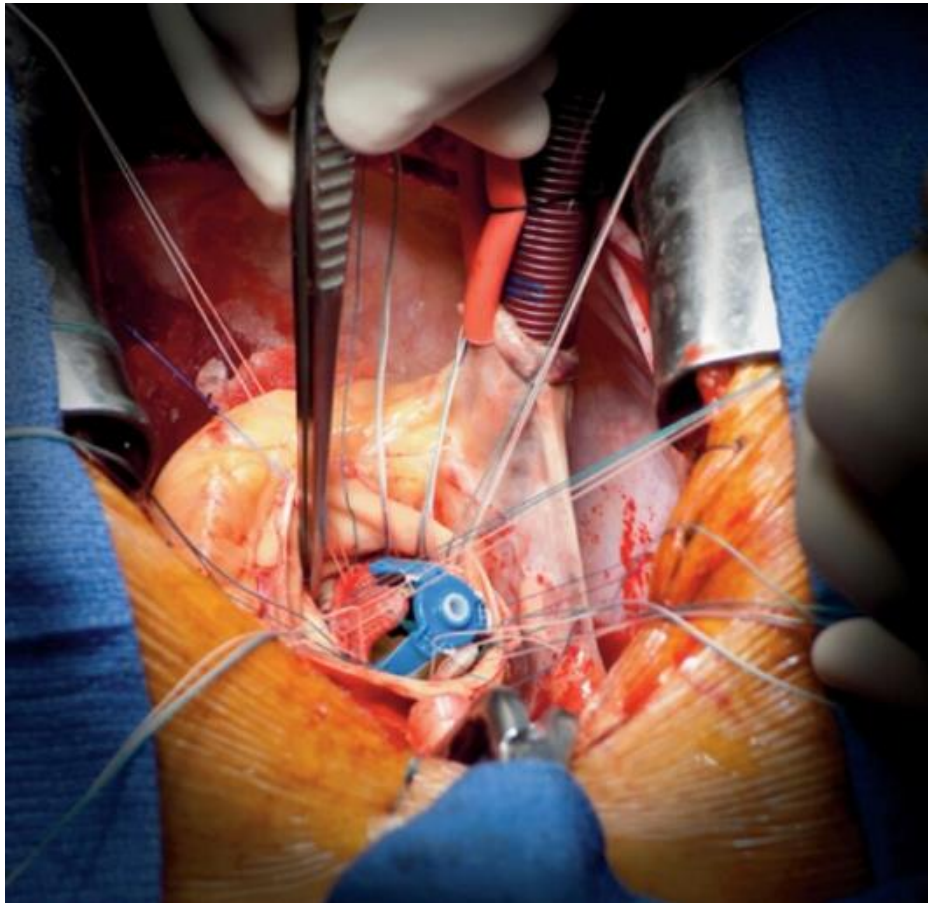
## Arteriële curve

- Diacrotic notch zal vroeger komen dan verwacht, stijlere downslope
- Sneller sluiten van klep
- Tragere upslope van de curve
- Minder grote verschillen tussen systole en diastole drukken



# Behandeling?

- TAVI of AVR (chirurgisch)?



# Aortastenose

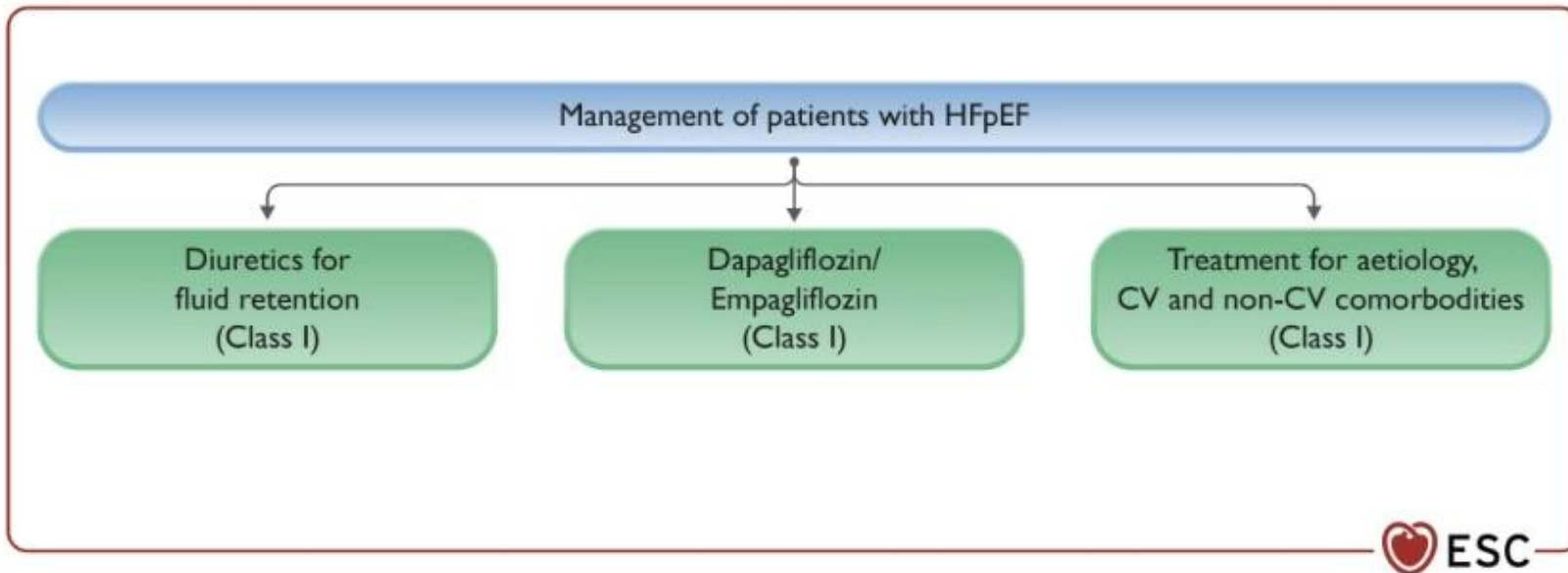
- Vraag:
  - Indien klep wordt vervangen is probleem van patiënt opgelost?

→ HFPEF!

- Medicatie:
  - Hypertensie: ACE/ARB/ARNI/BB
  - Aldactone?
  - SGLT2i
  - Diuretica

- Verslag:

- Niet gedilateerde, matig hypertrofe LV met normale syst. functie. EF geschat 60%. DDF graad 2. MI spoor. AI ¼. Ernstig AS met gradiënt 78/43mmHg, AVA berekend 0,85cm<sup>2</sup>. LA licht gedilateerd. Normale RV met normale functie. RVSP +/- 34mmHg + RAP. TI spoor. Licht vergrote VCI (1,9cm) met verminderde ademhalingsvariatie.



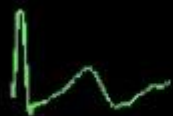
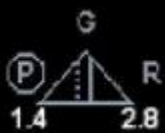# Hoe kan echocardiografie helpen bij bepalen van hemodynamiek?

Standaard verslag echocardiografie:

- Niet gedilateerde LV met bewaarde systolische functie. Ejectiefractie 60%.
- Diastole disfunctie graad 1. E/e' ratio 3.
- MI ¼
- Normale grootte van de beide atria.
- Rechter ventrikel met normale dimensies en normale functie.
- Rechter ventrikel systolische druk 25mmHg + rechter atrium druk (CVD).
- Tricuspidalis insufficiëntie spoor.
- Vena Cava inferior (VCI) niet gedilateerd en ademhalingsvariabel.

FR 47 HZ  
17cm

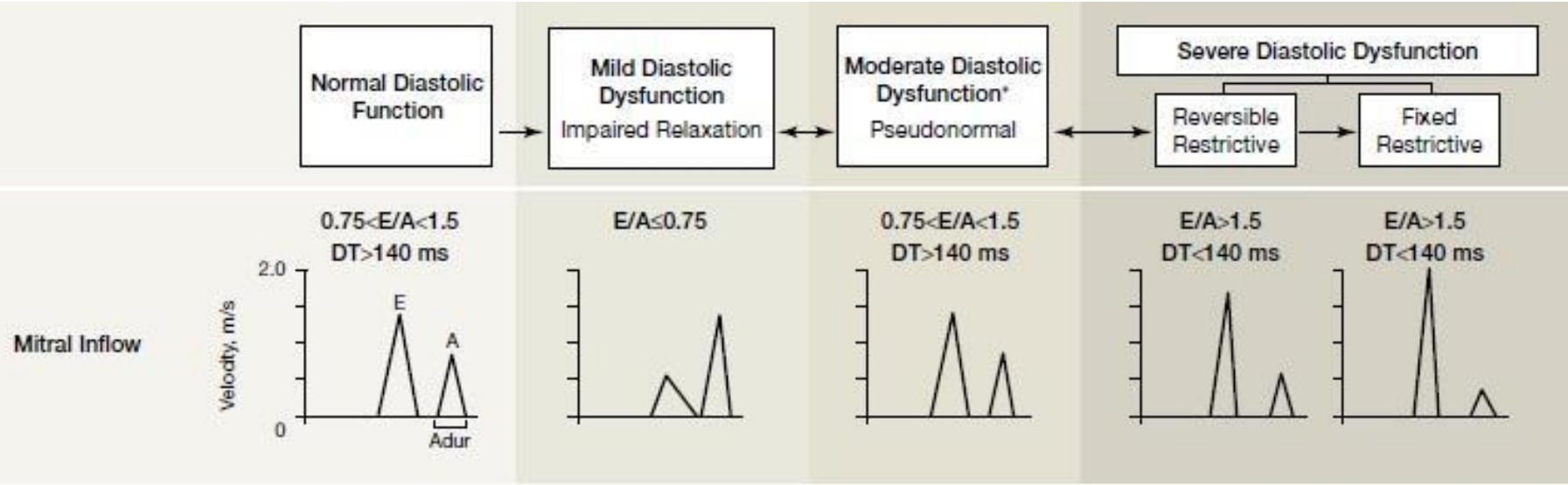
2D  
74%  
C 50  
P Low  
HPen



JPEG

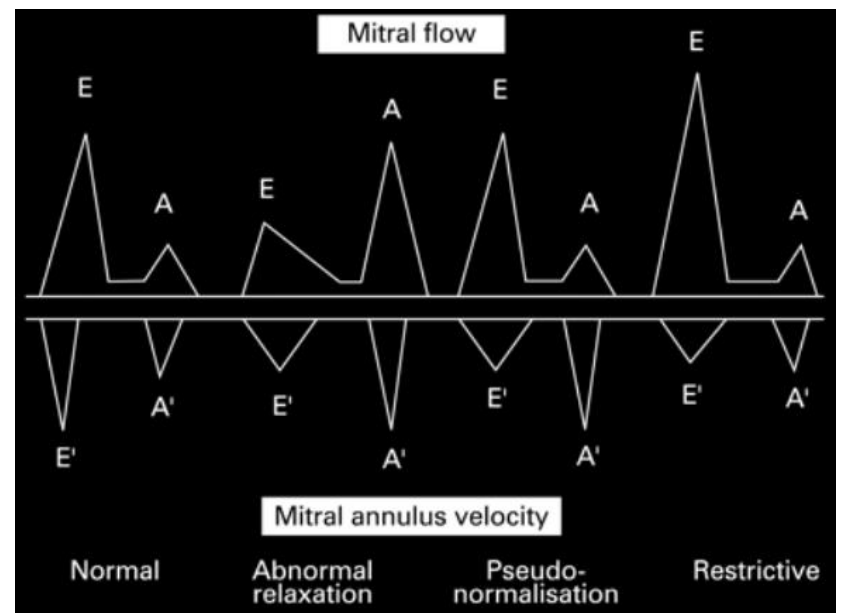
72 bpm

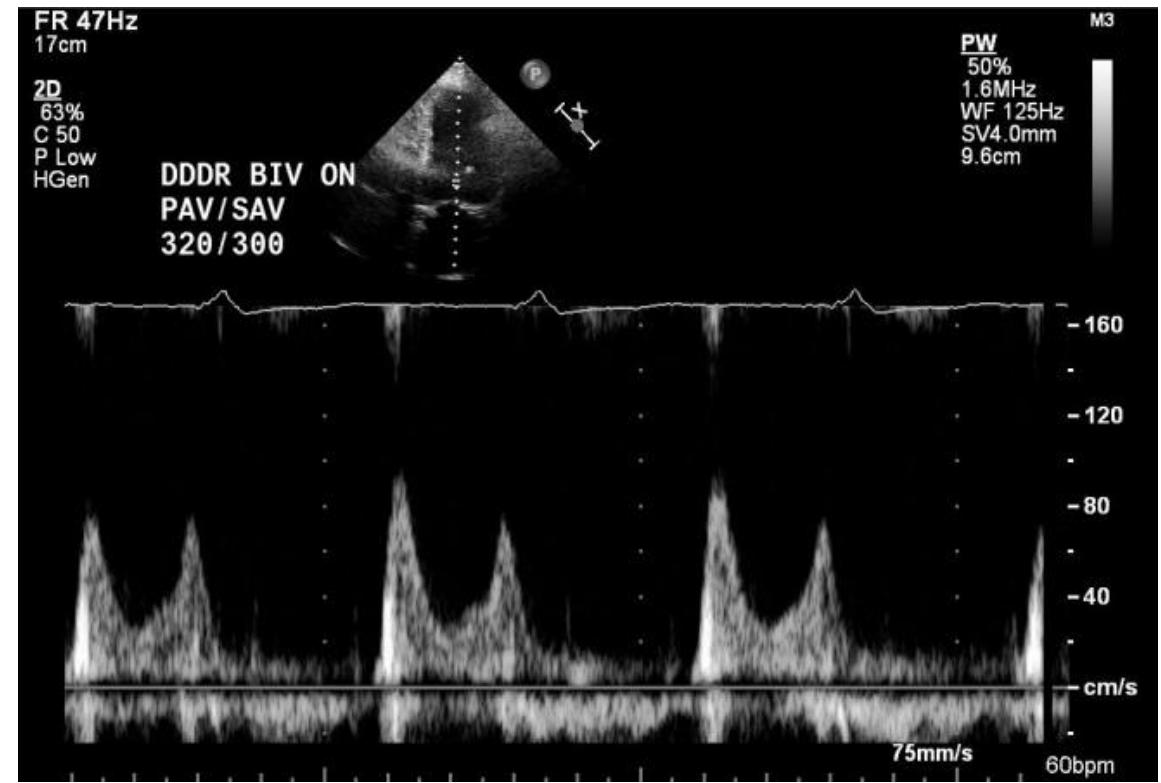
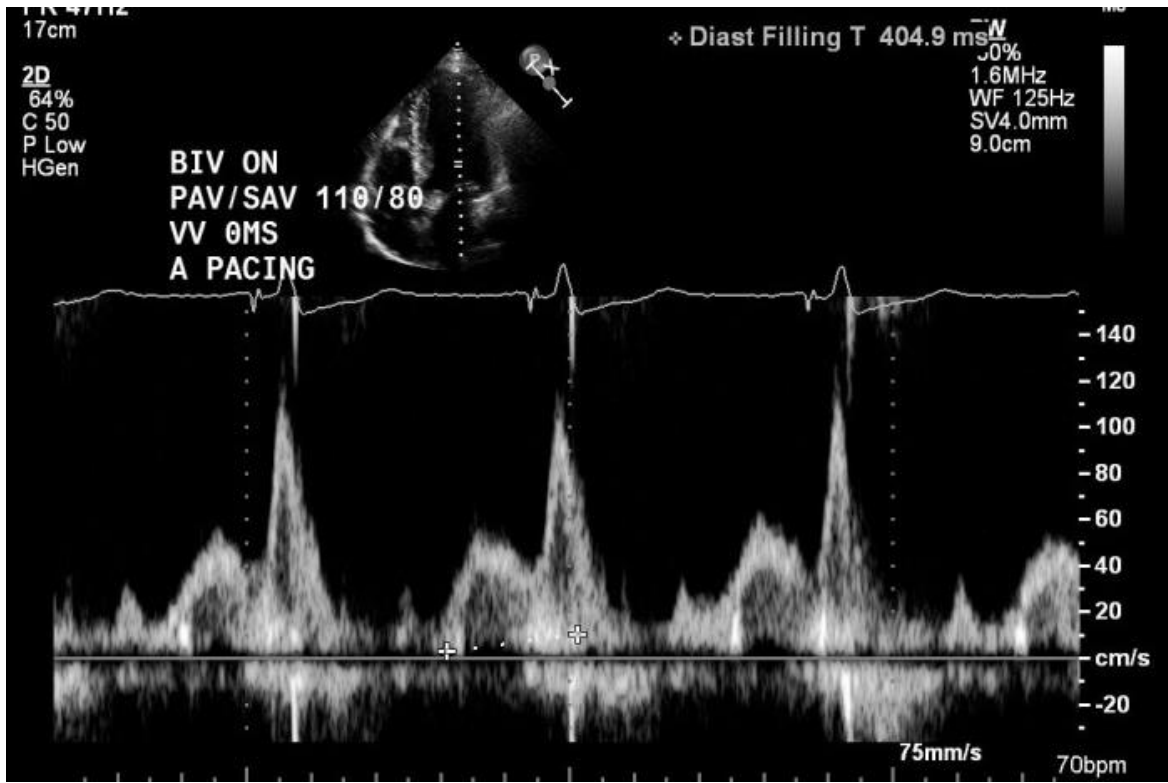
# Inflowpatroon Mitralisklep = Diastole (dis)functie



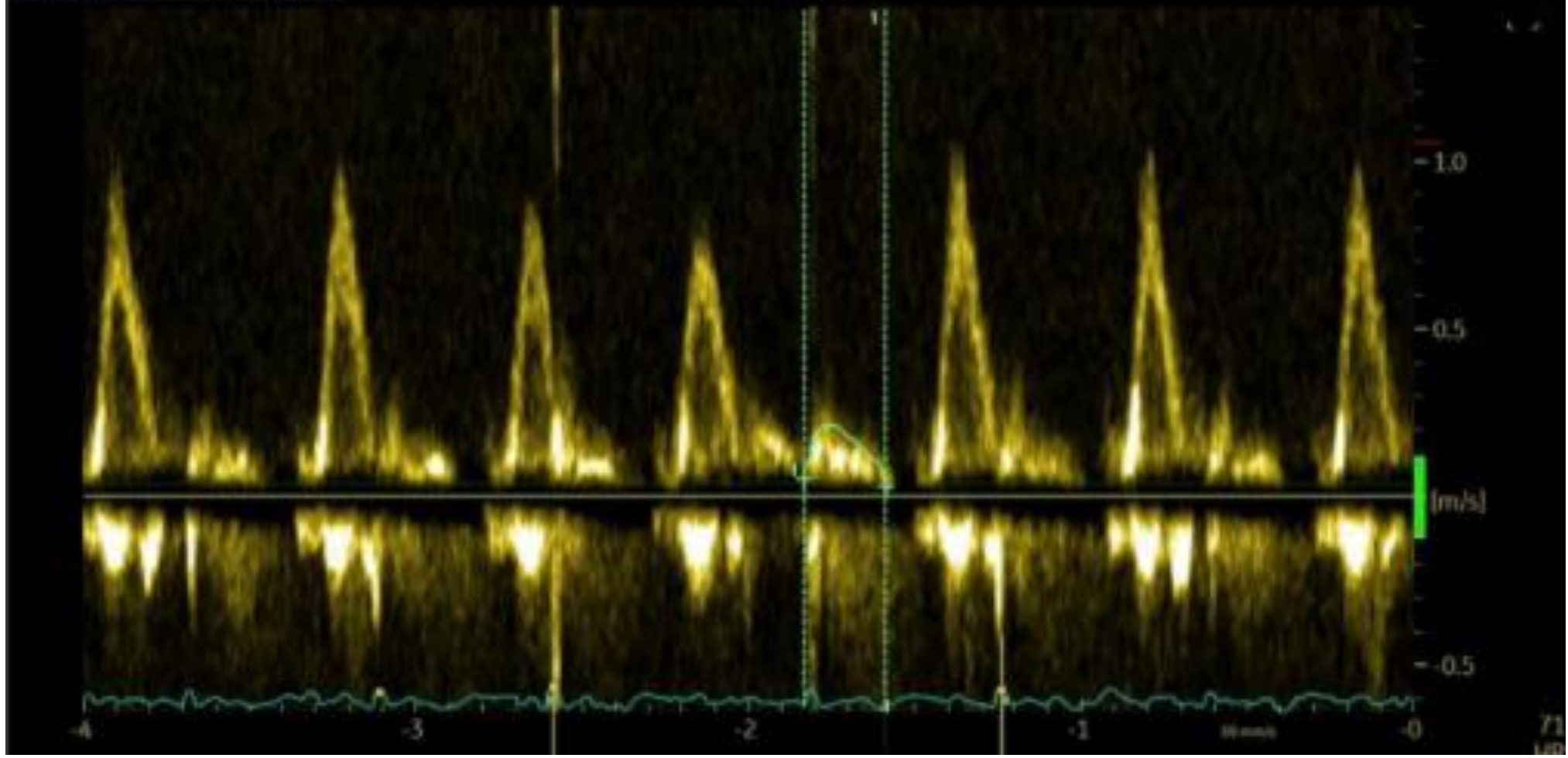
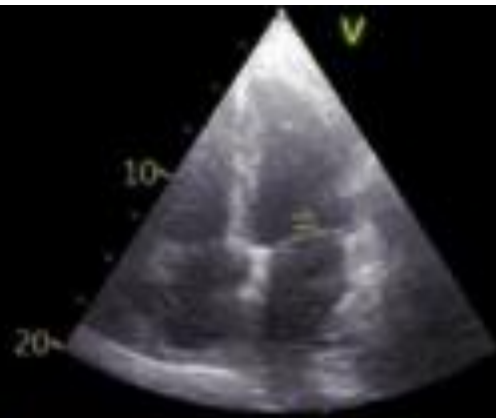
Mitralis inflow:  
 Normaal (graad 0)  
 Graad 1 (normaal vanaf 55+)  
 Graad 2 (pseudonormaal)  
 Graad 3 (ernstige DDF)

E/e' ratio  
 <8: normaal  
 9-12: moeilijk te bepalen  
 13-15:  
 verhoogdevullingsdrukken  
 drukken  
 >15: sterk verhoogde  
 vullingsdrukken

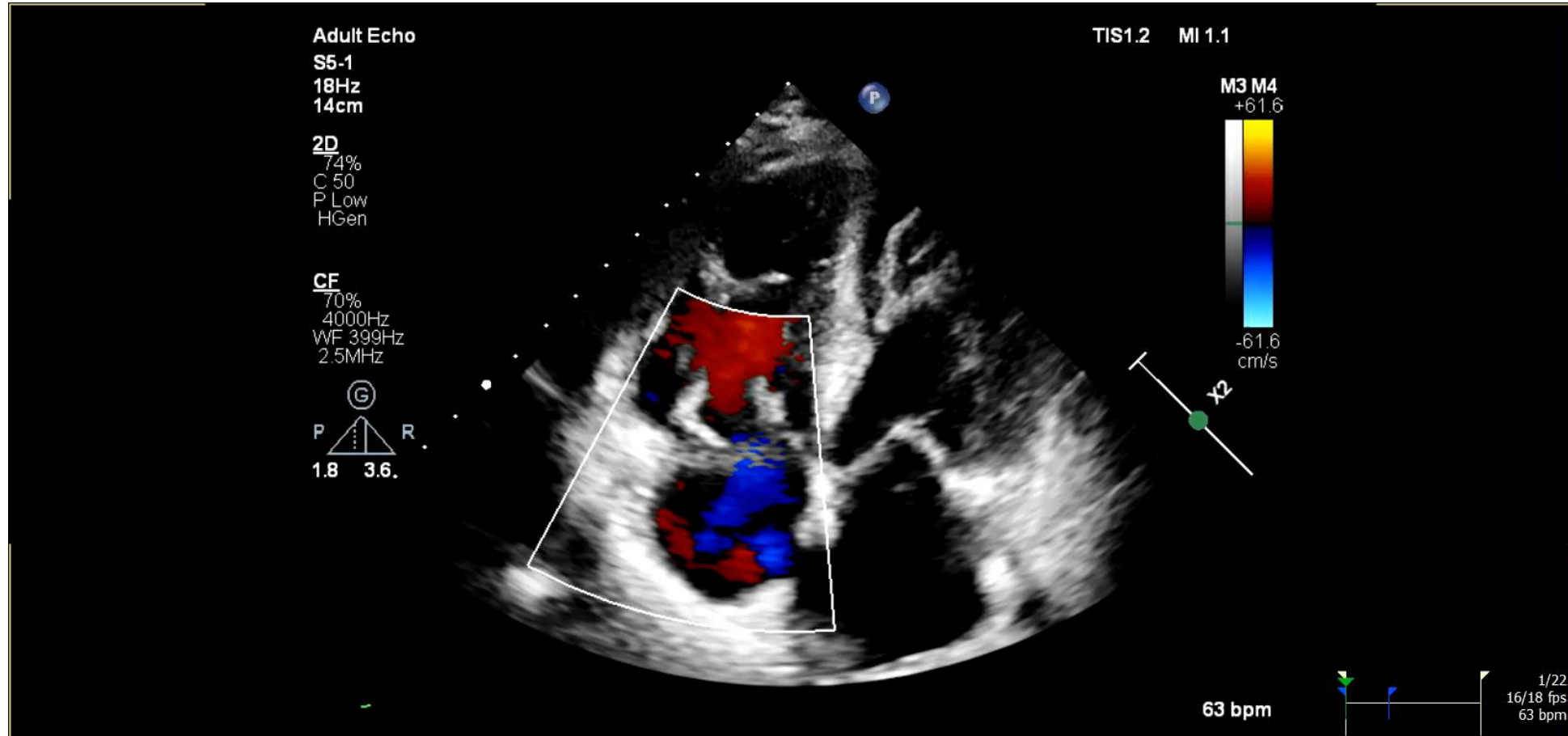




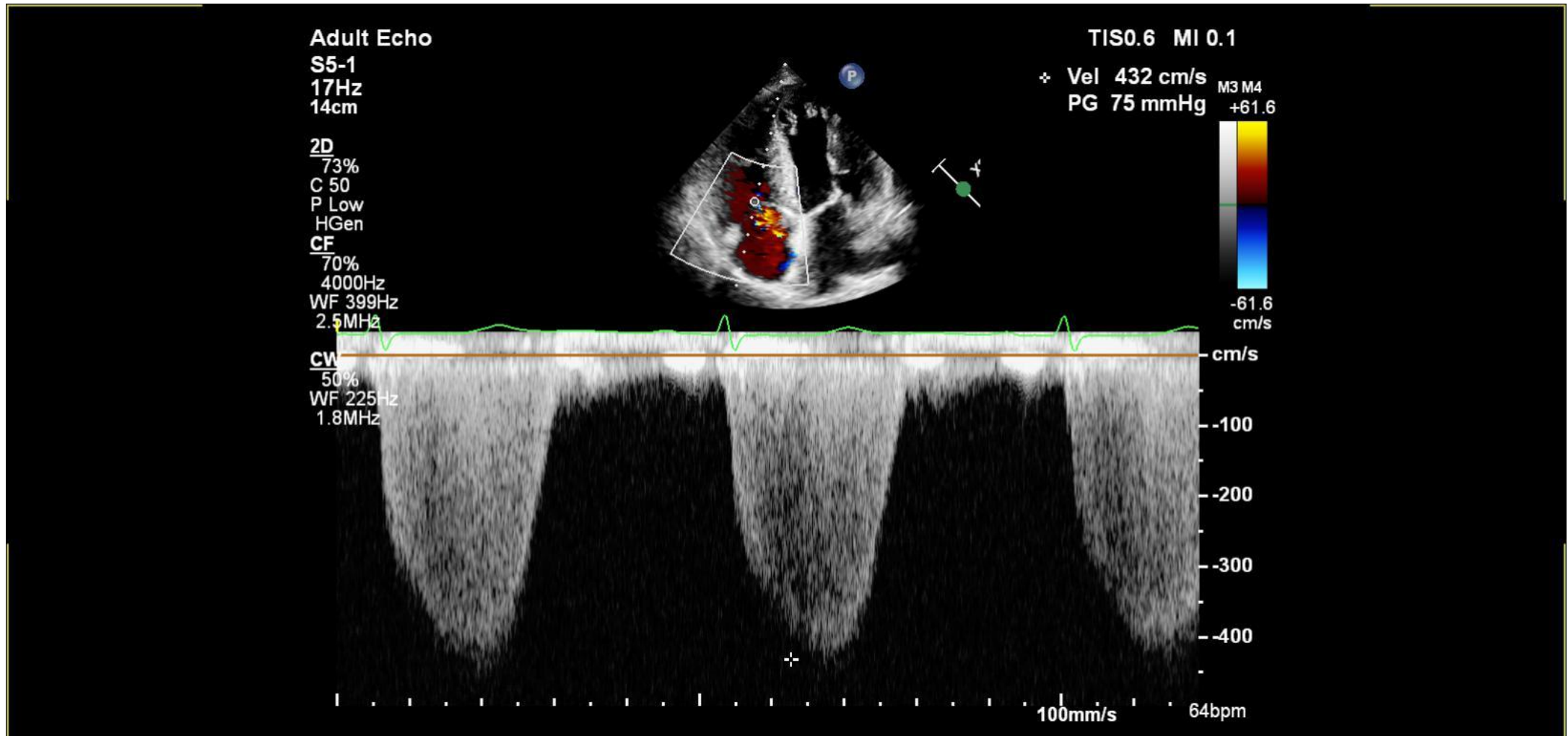
Vmax 0.21 m/s  
Vmean 0.16 m/s  
Pmax 0.18 mmHg  
Pmean 0.11 mmHg  
Env.Ti 247 ms  
VTI 3.8 cm  
HR 246 BPM



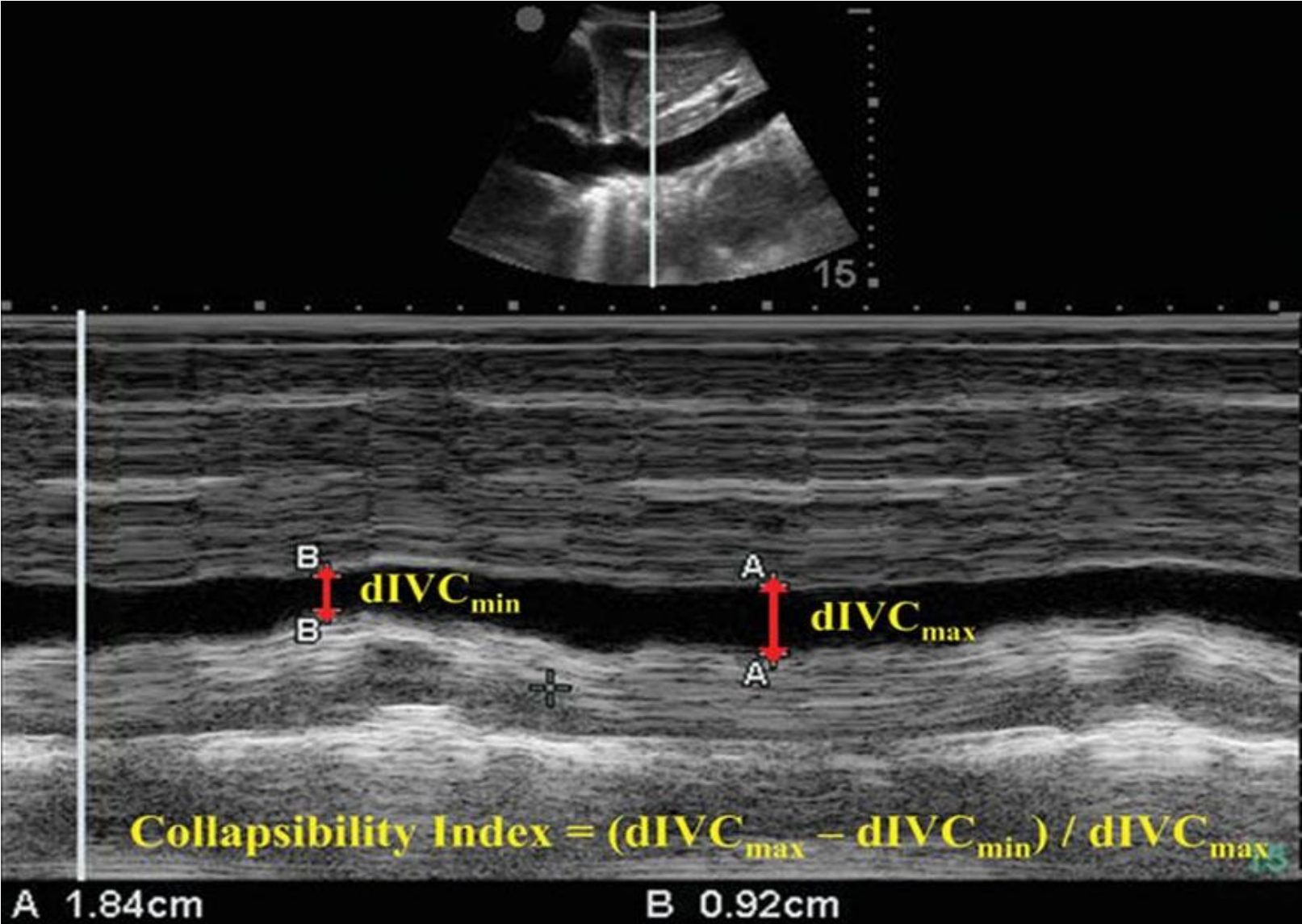
# Kleurendoppler op tricuspidklep



# Continues wave doppler door TI



# Vena Cava Inferior: substernaal M-mode



**?VRAGEN?**