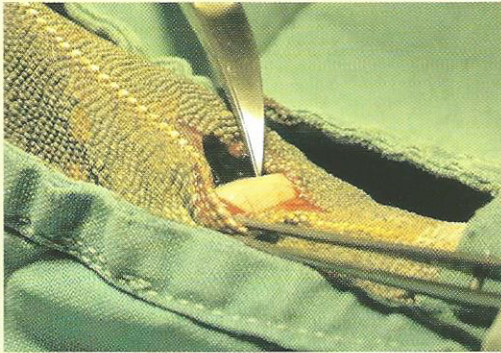


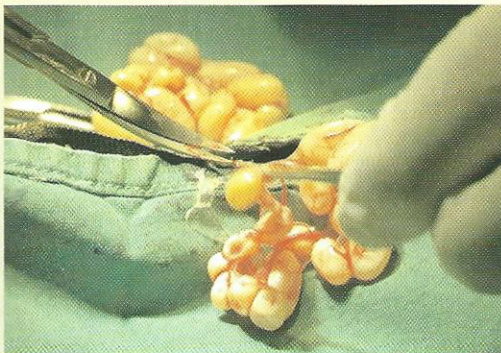
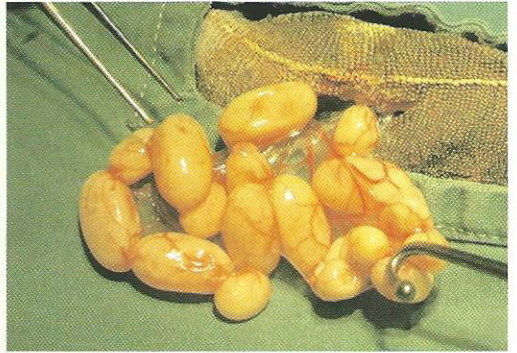# KEIZERSNEDE CAMELEON: CASE WERKGROEP BIJZONDERE DIEREN SAVAB



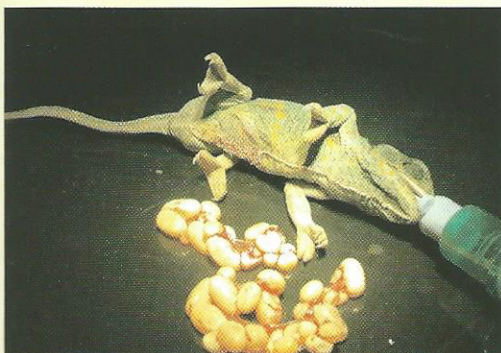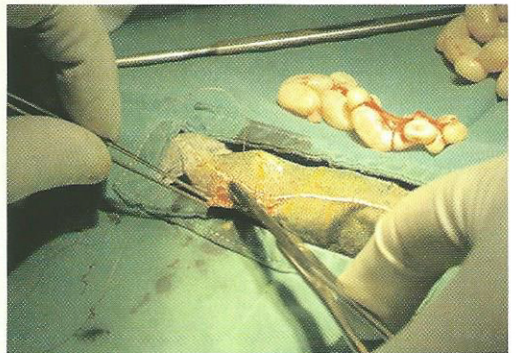
Chamaeleo calytratus of Jemen Kameleon : anamnese Reeds enkele eieren gelegd. Nadien blijven graven en persgedrag zonder resultaat. Inspuiten van calcium en oxytocine. Negatief resultaat. Operatief : narcose isoflurane via masker.



Medio-laterale insnede door huid en spieren na desinfectie met iso-betadine / extra-abdominaal halen van eieren met sterilisatiehaakje / afbinden met vicryl 6-0, inclusief ovaria.



Tweede eileider idem. Sluiten buikspieren ook met vicryl 6-0, sluiten huid prolene 6-0.



Eindresultaat : recovery O2 en vocht; nabehandeling 5 d Baytril po. Lichaamsgewicht preoperatief 105g >> postoperatief 90g. In totaal werden nog 30 eitjes verwijderd. Reptielen kunnen tot 1/3 van hun LG aan eieren produceren, hetgeen een sterke belasting is van de calciumhuishouding . Bevallingsproblemen komen ook veel voor bij dieren met groeiachterstand .

Dr.L.Lambrechts  
St. Bavostraat 11  
2610 Wilrijk  
T 03/828.59.26